



PROVA DE CONHECIMENTO REVALIDAÇÃO DE DIPLOMA DE MEDICINA 2024



PROIBIDO FOLHEAR ESTE CADERNO ANTES DA AUTORIZAÇÃO PARA O INÍCIO DA PROVA

Além deste caderno de **100** questões, você recebeu:

- um cartão-resposta personalizado com questões de múltipla escolha com quatro alternativas.

Duração máxima da prova: **4 horas**

Autorização para deixar o local de prova: **após 1 hora** do início da prova

1) Na mesa, são permitidos apenas este caderno, o cartão-resposta e a caneta esferográfica transparente de tinta preta ou azul. Demais pertences devem estar devidamente guardados embaixo da carteira.

2) Terminada a prova, entregue este caderno e o cartão-resposta ao fiscal de sala.

3) Os três últimos candidatos somente poderão deixar a sala, juntos, quando último entregar a prova. Os três deverão assinar a ata de sala, atestando a idoneidade e a regularidade da finalização da prova.

NO CARTÃO-RESPOSTA:

4) Confira os seus dados pessoais.

5) Marque a alternativa correta de acordo com a ilustração instrutiva. A bolinha deve estar completamente preenchida, caso contrário sua resposta poderá não ser computada. Somente as respostas nele assinaladas serão objeto de correção.

NO CADERNO DE QUESTÕES:

6) Verifique, somente após autorização do início da prova, a numeração das questões e das páginas (havendo irregularidade no material, comunique ao fiscal de sala).

7) Não arranque, destaque ou rasgue nenhuma folha ou parte dela.

Atenção: Por motivo de segurança, este caderno **NÃO** poderá ser levado pelo candidato em nenhum momento.

Todos os casos e nomes utilizados nas provas são fictícios.



CEPUERJ

Centro de Produção da Uerj

CIRURGIA GERAL

1) Em relação a utilização de marcadores tumorais na prática clínico cirúrgica podemos afirmar que:

- a) Os marcadores tumorais são utilizados na prática clínica cirúrgica como fatores de diagnóstico, excluindo a possibilidade de neoplasia caso negativo.
- b) A expressão do Ca 19.9 em tumores pancreáticos não tem relação com a ressecabilidade da lesão.
- c) A expressão elevada do Ca 125 é patognomônica de adenocarcinoma de ovário.
- d) Pacientes que não expressam antígeno de Lewis irão apresentar valores de ca 19.9 sempre normais.

2) O tratamento do tumor de Warthin deve incluir:

- a) Ressecção cirúrgica isolada.
- b) Ressecção cirúrgica seguida de radioterapia adjuvante.
- c) Ressecção cirúrgica seguida de quimioterapia neoadjuvante.
- d) Ressecção cirúrgica com imunoterapia adjuvante.

3) Fibroadenoma é o tumor benigno de mama mais comum, embora exista uma associação com câncer de mama. Qual é o tipo histológico mais comum neste caso?

- a) Carcinoma ductal in situ.
- b) Carcinoma ductal invasor.
- c) Carcinoma lobular in situ.
- d) Carcinoma lobular invasor.

4) Dos diagnósticos abaixo, qual é melhor tratado através da cirurgia de Sistrunk

- a) Cisto tireoglossos.

- b) Incidentaloma de supra renal.
- c) Insulinoma pancreático.
- d) Tumor de Frantz.

5) Em relação à tireoidite supurativa aguda, podemos afirmar que:

- a) A causa mais comum é a infecção de uma fístula congênita do seio piriforme.
- b) A linfadenopatia cervical quando apresenta sugere associação com carcinoma papilífero da tireoide.
- c) O curso é mais favorável quando associado a doença de Graves.
- d) A tireoidite supurativa é uma apresentação grave da tireoidite autoimune.

6) Paciente submetida À by pass gástrico em Y de Roux há aproximadamente 30 dias evoluindo com intolerância alimentar para alimentos sólidos e pastosos. Refere que nas últimas 48 horas apresenta intolerância a líquidos com vômitos incoercíveis tipo “gosma branca”.

Neste caso, o diagnóstico mais provável e o tratamento a ser realizado é:

- a) Estenose de anastomose, laparoscopia com gastroenteroanastomose.
- b) Fístula de anastomose, laparoscopia com drenagem.
- c) Estenose da anastomose, dilatação endoscópica com balão hidrostático.
- d) Fístula de anastomose, colocação de prótese endoscópica.

7) Em uma população idosa, a atenção ao risco cirúrgico para procedimentos eletivos, deveria incluir:

- a) A fragilidade do idoso tem se mostrado preditora independente de maus resultados pós-operatórios.
- b) As comorbidades cardiovasculares apresentadas definem isoladamente o risco de morbimortalidade pós operatória.

c) A sarcopenia pode ser revertida no período pré operatório com estímulos orais adequados.

d) Taxas de delirium entre pacientes mais velhos submetidos a procedimentos cirúrgicos são relacionados a tratamentos psiquiátricos prévios.

8) Paciente do sexo feminino 39 anos com histórico de cirurgia de by pass gástrico há 1 ano, evolui com queixas de desconforto abdominal mal definido em hipocôndrio direito. Ultrassonografia abdominal evidência vesícula de paredes algo espessadas com lama biliar em seu interior. Realizou Cintilografia biliar com HIDA que não mostrou preenchimento da vesícula biliar. Neste caso a principal hipótese diagnóstica é:

a) Colangiocarcinoma de vesícula biliar.

b) Colecistite aguda.

c) Adenomiomatose de vesícula.

d) Ascaridíase de colédoco.

9) Na fisiopatologia do tratamento cirúrgico da obesidade, a opção técnica capaz de produzir o aumento do hormônio orexígeno grelina é:

a) Banda gástrica.

b) By Pass gástrico em Y de Roux.

c) Gastroplastia vertical.

d) Duodenal Switch.

10) Para a prevenção de hérnia paracolostômica, é correto afirmar:

a) A realização de colostomias em alça pode diminuir a incidência da hérnia quando realizada em dois planos.

b) A utilização da tela biológica intra peritoneal aumenta o risco de aderências internas e pode causar rejeição da prótese.

c) O prolapso da colostomia é uma condição associada ao surgimento da hérnia e pode ser evitada através da fixação do ligamento gastrocólico.

d) O uso da tela de polipropileno retromuscular pode prevenir o desenvolvimento da hérnia paraestomal sem aumentar a infecção local.

11) Paciente portador de adenocarcinoma de reto inferior localizado a 1 cm da linha Pectínea. Em exames de estadiamento realizou ultrassonografia transretal que evidencia acometimento transmural com envolvimento da gordura mesoretal.

Neste caso, o tratamento cirúrgico a ser realizado deverá ser:

- a) Ressecção anterior de reto com anastomose Pull Through.
- b) Amputação abdominoperineal do reto.
- c) Ressecção anal transcoccígea de Kraske.
- d) Ressecção endo anal microcirúrgica via robótica.

12) Em relação ao divertículo de Meckel, podemos afirmar que:

- a) A presença do divertículo de Meckel em um anel herniário inguinal constitui a hérnia de Amyand.
- b) A diverticulite de Meckel deve ser afastada em todo paciente com histórico de dor abdominal crônica em fossa ilíaca direita.
- c) Síndrome colestática com dilatação de vias biliares pode ocorrer no divertículo de Meckel da segunda porção duodenal.
- d) A apresentação clínica mais comum do divertículo de Meckel é o sangramento gastrointestinal, pela presença de epitélio ectópico gástrico.

13) Em relação à cirurgia do Baço, é correto afirmar:

- a) A vacinação do paciente esplenectomizado continua sendo a estratégia de prevenção mais eficaz contra infecções por pneumococos, e deve ser realizada até a primeira semana do pós-operatório.
- b) A esplenectomia parcial pode ser uma alternativa adequada à esplenectomia total nos

casos de púrpura trombocitopênica idiopática , particularmente em crianças nas quais a preservação da função imunológica esplênica é especialmente importante.

c) A embolização da artéria esplênica pré-operatória para esplenectomia eletiva tem benefícios em diminuir sangramento e diminuir a necessidade de hemotransusão, devendo ser realizada no pré operatório da esplenectomia eletiva.

d) A infecção fulminante pós-esplenectomia é uma doença potencialmente grave e portanto quando a esplenectomia total é necessária, o auto-implante esplênico heterotópico pode ser considerado uma opção para diminuir sua incidência.

14) Em relação ao tratamento cirúrgico em uma população pediátrica, podemos afirmar que:

a) O prognóstico de lactentes com atresia biliar não está relacionado à idade, ao diagnóstico e ao momento da portoenterostomia. Lactentes com idade avançada no momento do diagnóstico geralmente não necessitam de transplante hepático.

b) Lactentes com gastroquise têm maior morbidade e mortalidade associadas do que lactentes com onfaloceles devido à maior incidência de anomalias congênitas e hipoplasia pulmonar.

c) Em pacientes com obstrução intestinal secundária à doença de Hirschsprung, uma ostomia niveladora ou pull-through endorretal deve ser realizada usando intestino ganglionar, proximal à zona de transição entre o intestino ganglionar e aganglionar.

d) O prognóstico das crianças com tumor de Wilms é definido pelo estágio da doença no momento do diagnóstico e pelo tipo histológico. A quimioterapia neoadjuvante deve ser feita independente do estágio da doença e pode evitar cirurgia em caso de resposta completa.

15) Em relação ao tratamento cirúrgico da apendicite aguda, é correto afirmar que:

a) A apendicectomia por incisão única melhora tanto os resultados cirúrgicos, como os cosméticos, e está associado à diminuição da incidência de hérnia incisional.

b) Embora não haja evidências que avaliem a longo prazo pacientes submetidos à

apendicectomia incidental, o risco de aderências e complicações futuras após uma apendicectomia é maior do que o risco de apendicite futura.

c) Pacientes idosos apresentam maior risco de complicações devido às suas condições pré-mórbidas, sendo prudente indicar a cirurgia o mais precocemente possível para evitar supuração.

d) Pacientes com apendicite não complicada devem realizar antibioticoterapia com amoxicilina clavulanato por 7 dias após a operação.

16) Em relação ao tratamento cirúrgico de melanoma, incluindo a ressecção da lesão e a indicação da linfadenectomia através da pesquisa de linfonodo sentinela, podemos afirmar que:

a) A pesquisa do linfonodo sentinela deve sempre ser realizada em segundo tempo, após a ressecção e análise da lesão inicial.

b) A avaliação de linfonodo sentinela deve ser realizada em lesões com índice de Breslow maior que 0,75 independente de outros fatores prognósticos.

c) A combinação do uso de infusão de azul patente intra operatória não está indicada no melanoma pelo risco de contaminação do linfonodo.

d) A margem de segurança para ressecção do melanoma in situ deve ser de 1 cm.

17) Em relação à infecção de sítio cirúrgico, podemos afirmar que:

a) A ferida infectada estará em condições de fechamento primário tão logo inicie o processo de granulação, em torno de 7 dias após a drenagem.

b) O tratamento de uma infecção de ferida operatória pode ser realizado através de incisão e drenagem sem a necessidade do uso de antibióticos sistêmicos.

c) Antibioticoterapia tópica deve ser iniciada tão logo seja realizada a abertura da incisão cirúrgica.

d) A terapia com curativo à vácuo substitui a drenagem tradicional com vantagem de não exigir anestesia da ferida.

18) Em relação aos tumores desmóide de parede abdominal, podemos afirmar que:

- a) São lesões heterogêneas cujo componente cístico encontra-se normalmente na periferia da lesão.
- b) É uma doença associada à polipose adenomatosa familiar em cerca de 50% dos casos.
- c) Histórico de trauma, gestação anterior e uso de anticoncepcional oral estão associados com o diagnóstico de tumor desmóide.
- d) O tratamento adjuvante com radioterapia está indicado após a ressecção cirúrgica e permite controle local de doença independente das margens de ressecção.

19) A tomografia computadorizada abdominal associada ao suporte endovascular e endoscópico, é um método diagnóstico que permite avaliar lesões traumáticas no fígado e ajudar na tomada de decisões em relação à indicação de cirurgia.

Nesta situação, os pacientes apresentariam indicação de abordagem cirúrgica por laparotomia a partir de qual grau da lesão hepática?

- a) III
- b) IV
- c) I
- d) II

20) Paciente sexo masculino, 50 anos, apresenta queixas de dor mal definida em hipocôndrio direito e mesogastro, associado à emagrecimento de aproximadamente 5 Kg em 2 meses. Ao exame clínico apresenta-se icterico, 2+/4+, hidratado, corado e eutrofico apesar do emagrecimento. Relata também estar diabético de início recente. Os exames complementares evidenciaram lesão em cabeça de pâncreas medindo aproximadamente 2 cm, sugestivo de carcinoma de pâncreas, e foi proposto tratamento cirúrgico radical. Durante esta cirurgia, a manobra que é realizada para avaliar a ressecabilidade da lesão em relação aos vasos mesentéricos é chamada de:

- a) Manobra de Cattel.

- b) Manobra de Kocher.
- c) Manobra de Warren.
- d) Manobra de Pretzel.

CLÍNICA MÉDICA

1) (21) Numa paciente com diagnóstico de insuficiência cardíaca, estabelecido através do acúmulo de critérios major e minor de Framingham, está sendo considerada a associação de ivabradina ao esquema terapêutico em curso, em função de continuar muito sintomática. Pode-se afirmar que o contexto que justifica tal conduta é:

- a) A fração de ejeção do ventrículo esquerdo continua reduzida, não recuperada, a despeito da associação de inibidor da ECA e digital.
- b) Cursa com manifestações proeminentes de insuficiência ventricular direita, apesar de doses otimizadas de espironolactona e furosemida.
- c) Necessita de reversão ao ritmo sinusal, pois não está tolerando bem sua fibrilação atrial persistente com resposta ventricular controlada.
- d) Sua frequência cardíaca continua acima de 70bpm (ritmo sinusal), a despeito de doses otimizadas dos fármacos, incluindo betabloqueador.

2) (22) Homem de 76 anos foi encaminhado ao ambulatório de Cardiologia, em função de cardiopatia hipertensiva em fase dilatada (fração de ejeção de VE de 76%) associada a fibrilação atrial permanente. O paciente vem se mantendo clinicamente estável, estando em uso de enalapril, carvedilol, espironolactona, furosemida, atorvastatina, cilostazol e amiodarona. Além da ICFEr e da hipertensão arterial sistêmica, o paciente tem diabetes mellitus tipo 2 e dislipidemia. Há passado de doença arterial periférica e já fez cateterismo cardíaco por quadro sugestivo de angina instável; não há passado de eventos vasculares encefálicos. O médico que o atende considera instituir anticoagulação oral crônica, em função do risco de tromboembolismo arterial.

Assinale a alternativa que apresenta o parâmetro que fornece mais pontos ao paciente em

questão à aplicação do principal escore prognosticador (CHA2DS2-VASC) para tal fim.

- a) Idade do paciente.
- b) Presença de hipertensão arterial sistêmica.
- c) Diagnóstico prévio de diabetes mellitus.
- d) Passado dos eventos arteriais sofridos.

3) (23) Homem de 38 anos de idade está sendo avaliado em ambulatório de gastroenterologia, em função de icterícia obstrutiva indolor. Traz exames complementares iniciais, que revelam aumento sérica da bilirrubina total, às custas predominantemente de bilirrubina direta, além de grande aumento da fosfatase alcalina e da gama-GT. O paciente, que não tem fatores de risco clássicos para litíase biliar, nega passado de dor tipo biliar. Em verdade, ele só relata ser portador de uma doença inflamatória intestinal tipicamente associada a acometimento inflamatório restrito à mucosa e submucosa do cólon, com formação de abscessos de criptas e pseudopólipos, num processo contínuo.

A principal hipótese explicativa para sua icterícia obstrutiva é:

- a) Esteato-hepatite não alcoólica.
- b) Colangite esclerosante.
- c) Estenose do colédoco terminal.
- d) Doença relacionada a IgG4.

4) (24) Uma paciente de 82 anos, cronicamente restrita ao leito em função de síndrome demencial avançada, e com histórico de pneumonias e infecções urinárias de repetição, encontra-se internada há duas semanas para tratamento de novo episódio de pneumonia por broncoaspiração. No momento, há preocupação crescente da equipe por causa de quadro diarreico que se desenvolveu após uso de esquema antibiótico amplo, que envolveu inicialmente tratamento com ceftriaxona mais clindamicina e, subsequentemente, piperacilina-tazobactam. A diarreia é profusa e sanguinolenta, havendo distensão abdominal e vômitos.

É solicitada a pesquisa de toxinas A e B nas fezes, em função da suspeita de infecção por:

- a) Escherichia coli enterotoxigênica.
- b) Escherichia coli entero-hemorrágica.
- c) Salmonella typhi.
- d) Clostridium difficile.

5) (25) Um paciente de 25 anos comparece para avaliação reumatológica em função de queixa de lombalgia crônica (maior que 12 semanas) de ritmo inflamatório. Há rigidez matinal superior a 30 minutos. A manobra de Schober revela limitação da flexão lombar.

Todas as seguintes condições fazem parte do diagnóstico diferencial do caso, EXCETO:

- a) Artrite psoriásica.
- b) Artrite reativa.
- c) Espondilite anquilosante.
- d) Artrite reumatoide.

6) (26) Uma paciente de 28 anos, afrodescendente, encontra-se internada em enfermaria de Clínica Médica, investigando quadro de síndrome renal complexa, caracterizada por hematúria dismórfica, proteinúria de margem nefrótica, retenção significativa de escórias nitrogenadas e hipertensão arterial sistêmica. Ao exame físico, a paciente apresenta diversas lesões cutâneas ovaladas, com bordas elevadas, levemente descamativas, mas centro atrófico e tonalidade brancacenta, com perda de pelos locais, localizadas na face, couro cabeludo, pavilhões auriculares e tronco superior. Também há palidez cutânea mucosa, sendo o teste de Coombs direto positivo. A pesquisa de FAN revela título de 1:160, enquanto a pesquisa de fator reumatoide é positiva.

Considerando a doença de base provável, a alternativa que apresenta resultado(s) laboratorial(is) esperado(s) no caso é:

- a) Altos títulos de fator reumatoide e anticorpos anti-CCP.
- b) Presença de anticorpos anti-DNA nativo e consumo de C3.
- c) Positividade na pesquisa de ANCA e anticorpos anti-serina 3 protease.
- d) Existência de anticorpos anti-P ribossomal e anti-Ro.

7) (27) Mulher jovem, vitimada por menometrorragia volumosa, encontra-se em avaliação na hematologia por conta de anemia severa, quando chegam os resultados de sua pesquisa de cinética do ferro. Todos os seguintes resultados são compatíveis com anemia ferropriva, EXCETO:

- a) Capacidade ligadora de ferro aumentada.
- b) Saturação da transferrina de 50%.
- c) Nível sérico de ferritina abaixo de 10 ng/ml.
- d) Contagem de reticulócitos reduzida.

8) (28) Mulher de 28 anos é internada com quadro de dispneia associada à presença de massa tumoral em mediastino ântero-superior. É procedida biópsia da massa através de mediastinoscopia cervical, cujo laudo histopatológico revela a presença de células de Reed-Sternberg num pano de fundo composto por histiócitos e linfócitos, sendo a imunofenotipagem positiva para CD30 e CD15, mas negativa para CD45. O diagnóstico mais provável do caso é:

- a) Linfoma Hodgkin tipo esclerose nodular.
- b) Linfoma linfoblástico.
- c) Histiocitose de células de Langerhans.
- d) Carcinoma tímico.

9) (29) Um paciente de 65 anos é internado no CTI em função de pneumonia comunitária grave. Seu escore CURB-65 é de 5 pontos. Não há histórico de comorbidades dignas de nota. Submetido a oxigenioterapia suplementar, um esquema antibiótico inicial bem

indicado para o caso é:

- a) Amoxicilina-clavulanato mais teicoplanina.
- b) Meropenem mais vancomicina.
- c) Ampicilina mais amicacina.
- d) Ceftriaxona mais claritromicina.

10) (30) Mulher de 59 anos, tabagista inveterada (carga tabágica de 200 maços-ano), é atendida em unidade de emergência em função de crises convulsivas e rebaixamento de consciência. Exames iniciais revelam hiponatremia acentuada (106 mEq/L) e massa pulmonar central, no hilo esquerdo; a tomografia computadorizada de crânio não revela anormalidades. Submetida a maior investigação diagnóstica, é observado que sua hiponatremia é euvolêmica, com osmolaridade urinária elevada e sódio urinário de 40 mEq/L. Uma biópsia transbrônquica deve revelar o seguinte laudo histopatológico:

- a) Carcinoma epidermoide.
- b) Adenocarcinoma pouco diferenciado.
- c) Carcinoma tipo oat cell.
- d) Carcinóide brônquico.

11) (31) Paciente de 64 anos, afrodescendente, é admitido no hospital em razão de quadro de paraplegia de membros inferiores e retenção urinária e fecal. O paciente vinha em investigação diagnóstica em função de lombalgia subaguda, com agravamento noturno, tendo feito estudo radiológico de coluna toracolombar, que revelou a presença de múltiplas lesões líticas em diversas vértebras. Além disso, seus demais exames complementares revelam as presenças de anemia (normo/normo), azotemia e hipercalcemia. Em razão dessa junção de dados, a principal hipótese diagnóstica é:

- a) Câncer de próstata metastático.
- b) Câncer de pulmão avançado.
- c) Mieloma múltiplo.

d) Mal de Pott.

12) (32) Paciente de 32 anos, portador de diabetes mellitus tipo 1, é admitido no hospital em função de descompensação diabética associada a febre e quadro diarréico agudo. Além de hiperglicemia de 252 mg/dl, é observada acidose metabólica, com pH de 7,29 e bicarbonato sérico de 17 mmol/L. Os níveis séricos de sódio, potássio e cloro são, respectivamente, 130, 5,2 e 104 mEq/L. Com base no cálculo do hiato aniônico (anion gap), pode-se afirmar que a provável causa da acidose metabólica do paciente é:

- a) Cetoacidose diabética.
- b) Acidose láctica.
- c) Hipercalemia.
- d) Diarreia aguda.

13) (33) Homem de 42 anos, em tratamento irregular com terapia antirretroviral (TARV) de alta potência composta por TDF + 3TC + DTG, dá entrada no hospital universitário com quadro de febre, sonolência e déficits neurológicos focais. Submetido a tomografia computadorizada de crânio, são detectadas 5 lesões anelares supratentoriais e 2 cerebelares, todas localizadas em região subcortical e com captação de contraste na periferia. O paciente teve o diagnóstico de síndrome de imunodeficiência adquirida há 2 anos, quando apresentou quadro de pneumocistose pulmonar. Apesar de ser corretamente orientado, ele nunca aderiu bem à TARV e quimioprofilaxias, mantinha contagem de CD4 < 100/mm³ e carga viral superior a 50.000 cópias/mm³ de HIV-RNA na última avaliação (realizada há 3 meses). Seus exames laboratoriais revelam as seguintes sorologias positivas: anti-HBc IgG (negativa para IgM); anti-HBs; IgG para toxoplasmose (negativa para IgM); IgG para CMV (negativa para IgM); VDRL 1:2; e FTA-Abs positivo.

O tratamento inicial deste paciente deve incluir o seguinte esquema antibiótico:

- a) Ganciclovir em dose corrigida para a função renal.
- b) Rifampicina, isoniazida, pirazinamida e etambutol.

- c) Sulfadiazina e pirimetamina, mais ácido fólico.
- d) Penicilina cristalina por 10 dias, seguido por penicilina benzatina semanal.

14) (34) Pessoa vivendo com HIV/AIDS, em função de teste de genotipagem do HIV, teve seu esquema de terapia antirretroviral modificado para tenofovir + lamivudina + dolutegravir + darunavir/ritonavir. Pode-se afirmar que o inibidor de integrase pertencente ao esquema é:

- a) Tenofovir.
- b) Lamivudina.
- c) Dolutegravir.
- d) Darunavir.

15) (35) As manobras de Tinel e Phalen são habitualmente utilizadas na avaliação de pacientes com doença renal crônica, amiloidose e hanseníase, dentre outras condições. Essas manobras são aplicadas com o objetivo de detectar:

- a) Síndrome do túnel do carpo.
- b) Hérnia de disco lombossacra.
- c) Colecistite aguda litiásica.
- d) Cólica nefrética.

16) (36) Há alguns anos, o arsenal terapêutico da diabetes mellitus tipo 2 (DM2) recebeu o reforço de uma classe farmacológica nova, os inibidores de cotransportador de sódio-glicose tipo 2 (iSGLT-2). Esses agentes induzem poliúria osmótica, por glicosúria, associando-se a um risco aumentado de infecção urinária e monilíase vaginal. De outra forma, os fármacos dessa classe mostraram grandes benefícios adicionais, sendo já utilizados para tratamento de insuficiência cardíaca ou doença renal crônica (estágios iniciais e intermediários), mesmo na ausência de DM2. Um agente farmacológico pertencente a essa classe é a:

- a) Linagliptina.
- b) Empagliflozina.
- c) Semaglutida.
- d) Tirzepatida.

17) (37) Mulher de 42 anos comparece a consulta na Clínica Médica em função de nervosismo, tremores e dor na região cervical. Ela relata que o quadro tem cerca de uma semana de duração. Há três semanas, a paciente teve quadro de infecção viral em vias aéreas superiores. Ao exame físico, a paciente apresenta sinais de tireotoxicose, além de hipersensibilidade dolorosa na região cervical anterior; não há sinais de oftalmopatia de Graves, mixedema pré-tibial, acropaquia ou sopro sobre a tireoide. Todas as seguintes alterações são esperadas em seus exames, EXCETO:

- a) Aumento da velocidade de hemossedimentação.
- b) Aumento da captação de iodo radioativo.
- c) Elevação da concentração sérica de T4 e TSH suprimido.
- d) Ausência de anticorpos tipo TRAb e anti-tireoperoxidase.

18) (38) Num paciente crítico de 72 anos, com falência de órgãos por sepse, foi documentada uma alteração eletrolítica importante. Um eletrocardiograma evidenciou a presença de ondas T positivas amplas de V2 a V4, associadas a redução da amplitude da onda P e aumento segmento PR. Além de assegurar via aérea pérvia, ventilação efetiva e circulação adequada, a primeira medida a ser instituída em seguida é a administração de:

- a) Bicarbonato de sódio.
- b) Sulfato de magnésio.
- c) Gluconato de cálcio.
- d) Resina de troca catiônica.

19) (39) Paciente de 78 anos apresenta quadro demencial de evolução há meses. Há relatos de flutuação ao longo dos dias do status neurológico, além de alucinações visuais e episódios frequentes de hipotensão arterial postural. No seu exame físico, são observados sinais de parkinsonismo. O diagnóstico mais provável de sua síndrome demencial é:

- a) Demência dos corpúsculos de Lewy.
- b) Demência da síndrome de Parkinson.
- c) Demência frontotemporal.
- d) Doença de Creutzfeldt-JaKob.

20) (40) Mulher jovem tem diagnóstico estabelecido de migrânea clássica (com aura). Seus paroxismos de cefaleia duram entre 4 e 72 horas, sendo associados com náuseas, vômitos, fotofobia e fonofobia. Entre as características seguintes, a única que pontua favoravelmente para esse diagnóstico, segundo a Sociedade Internacional de Cefaleia (International Headache Society), é o fato de sua dor:

- a) Piorar ao subir escadas.
- b) Ter aspecto em aperto ou constrição.
- c) Ser de distribuição bilateral.
- d) Possuir intensidade leve ou moderada.

GINECOLOGIA E OBSTETRÍCIA

1) (41) Mulher com 23 anos da entrada na emergência com dor pélvica abdominal, hipotensa, FC 128 BPM, hipocorada +++/+, PA 090 x 050 com sangramento vaginal e sinais de irritação peritoneal a palpação abdominal. História de 07 semanas de atraso menstrual. Qual a conduta indicada?

- a) Abordagem cirúrgica.
- b) Solicitar Ressonância Magnética da pelve.

- c) Iniciar Metotrexate e acalmar os familiares.
- d) Iniciar a analgesia e reavaliar em 30 minutos.

2) (42) Gestante de 15 anos, com 37 semanas de idade gestacional é atendida na maternidade com quadro de cefaleia e turvação visual. PA 180 x 120 mmHg. Qual a conduta indicada?

- a) Metildopa, avaliação laboratorial e acompanhamento no pré-natal de alto risco.
- b) Diazepam, hidralazina e cesariana imediata.
- c) Sulfato de magnésio, hidralazina, avaliação laboratorial e fetal, interrupção da gestação.
- d) Cesariana imediata.

3) (43) Paciente com 35 semanas apresenta dor abdominal e sangramento vaginal intenso, com coágulos. Ao exame PA 150 x 100, útero hipertônico, BCF 100 bpm, toque vaginal com 3 cm de dilatação. Qual a hipótese diagnóstica e conduta:

- a) DPP, estabilização e cesariana.
- b) DPP, solicitar ultrassom.
- c) Placenta prévia, solicitar ultrassom.
- d) Placenta prévia, estabilização e cesariana.

4) (44) Paciente de 40 semanas de idade gestacional, primigesta, foi admitida em trabalho de parto às 13h com atividade uterina (AU) 2/10'/50'' 5 cm de dilatação, feto em -3 de DeLee, BCF normal. Às 16h estava com AU 3/10'/50'' 7 cm de dilatação, feto em -2 de DeLee, BCF normal. Às 20h AU 4/10'/60'', toque vaginal exatamente igual às 16h. Qual o diagnóstico e conduta?

- a) Fase ativa prolongada, ocitocina.
- b) Distocia funcional, cesariana.
- c) Desproporção cefalopélvica, cesariana.
- d) Desproporção cefalopélvica, fórcepe.

5) (45) Paciente de 36 anos chega no pré-natal com 10 semanas e glicemia de jejum de 110 mg/dl. De acordo com as recomendações do Ministério da Saúde do Brasil, podemos interpretar este resultado como?

- a) Exame normal.
- b) Diabetes gestacional.
- c) Diabetes prévio à gestação.
- d) Intolerância à glicose.

6) (46) Paciente GIII/PII (PN) é admitida em trabalho de parto com 41 semanas, dando a luz por parto normal de RN de 4.300g. 40 min após a saída da placenta, começa um sangramento volumoso via vaginal, e a paciente evolui com hipotensão e taquicardia. Qual a conduta inicial recomendada além do acesso venoso e reposição volêmica?

- a) Curetagem.
- b) Massagem uterina, ocitocina IV.
- c) Sutura de B-lynch.
- d) Histerectomia.

7) (47) Uma gestante com 12 semanas apresenta sorologia para toxoplasmose IgG e IgM positivos. Qual é a conduta?

- a) Solicitar teste de avidéz de IgM. Caso venha alta avidéz, iniciar o tratamento com terapia tríplice.
- b) Iniciar espiramicina e repetir a sorologia em 3 semanas.
- c) Seguimento pré-natal habitual, pois a infecção é antiga.
- d) Solicitar teste de avidéz de IgG. Caso venha alta avidéz, orientar que a infecção é passada e tranquilizar o casal.

8) (48) Uma paciente está gestante de uma gestação gemelar monocoriônica diamniótica. Sobre esta gestação, é possível afirmar que:

- a) Pode ser tanto monozigótica quanto dizigótica.
- b) Houve um erro no ultrassom, pois não é possível existir uma gestação gemelar monocoriônica diamniótica.
- c) Decorre da fecundação de dois óvulos diferentes.
- d) É obrigatoriamente monozigótica, com divisão celular entre o 4º e o 8º dia.

9) (49) Mulher de 25 anos compareceu à emergência referindo sangramento vaginal e dor no baixo ventre de alta intensidade. história atraso menstrual 03 meses. Ao exame apresentava abdome doloroso à palpação profunda em hipogástrico, sem sinais de irritação peritoneal, apresentava toque vaginal com orifício cervical interno aberto, sangramento vaginal de moderada quantidade. Foi realizado na emergência ultrassonografia transvaginal, sendo evidenciado imagem sugestiva de restos ovulares intrauterino. De acordo com o caso apresentado, qual o diagnóstico?

- a) Gravidez ectópica.
- b) Câncer de Endométrio.
- c) Abortamento Incompleto.
- d) Doença Inflamatória Pélvica.

10) (50) Em qual das condições abaixo está indicada a profilaxia para doença hemolítica perinatal:

- a) Mãe Rh negativo, Coombs indireto negativo, RN Rh positivo.
- b) Mãe Rh positivo, Coombs direto negativo, RN Rh negativo.
- c) Mãe Rh negativo, Coombs direto positivo, RN Rh negativo.
- d) Mãe Rh positivo, Coombs indireto negativo, RN Rh positivo.

11) (51) Mulher com 17 anos atendida no ambulatório de ginecologia com história de amenorreia primária. O exame físico evidenciou caracteres sexuais femininos em estágio de Tanner M5 e P5. Genitália externa feminina sem alterações ao exame. O toque vaginal e o

exame especular não foi realizado devido a paciente não ter tido sexarca. Em relação ao quadro clínico exposto é correto afirmar que:

- a) Um exame de cariótipo conclusivo para 46 XX afastaria o diagnóstico de Síndrome de Mayer-Rokitansky-Kuster-Hauser.
- b) Caso fosse possível o toque vaginal, a presença de colo uterino ao exame afastaria o diagnóstico de síndrome Síndrome de Morris.
- c) O exame de ressonância evidenciando agenesia uterina afastaria o diagnóstico de Síndrome de Mayer-Rokitansky-Kuster-Hausersíndrome compartimental abdominal.
- d) Um exame de cariótipo conclusivo para 46 XY afastaria o diagnóstico de Síndrome de Morris.

12) (52) Mulher de 44 anos, G4P3A1, com quadro de dor pélvica crônica, foi submetida a videolaparoscopia que evidenciou aderências em ambos os anexos, cisto ovariano à esquerda, medindo cerca de 4,5 cm de diâmetro, de conteúdo denso e achocolatado e nódulos de cerca de 0,5 cm de diâmetro no ligamento útero-sacro esquerdo, fundo-de-saco e superfície intestinal, além de lesões vermelhas e escuras no peritônio vesical e parietal. O estudo anatomo-patológico das lesões foi conclusivo para endometriose. Nesse caso, é CORRETO afirmar que:

- a) Os análogos do GnRH podem ser utilizados para o tratamento da dor, mas tem seu uso limitado a longo prazo, não devendo seu uso ultrapassar 06 meses.
- b) A gestrinona pode ser utilizada no tratamento da endometriose em casos de dor associada a infertilidade, mas tem seu uso limitado pelos efeitos colaterais androgênicos.
- c) Os progestagênios, o danazol, a gestrinona e os agonistas do GnRH devem ser utilizados somente quando não é possível o tratamento cirúrgico curativo.
- d) Os ACO de usados de forma cíclica (com pausa) não tem eficácia no tratamento da dor, apenas quando prescritos na forma contínua, visando estabelecer a amenorreia.

13) (53) Jovem de 23 anos procura atendimento ginecológico com queixa de acne, oleosidade da pele e aumento de pêlos na face, confirmados no exame físico. Refere

também que os ciclos menstruais são regulares. Nega doenças crônicas, uso de medicamentos ou doenças familiares dignas de nota. Não tem vida sexual. Foi solicitada ultrassonografia pélvica que revelou útero normal, ovário direito com 13 cm³ e ovário esquerdo com 15 cm³, porém não evidenciado a presença de micropolicistos ou cistos e/ou massas ovarianas. Os níveis séricos dos androgênios testosterona, androstenediona, DHEA e SDHEA se encontravam dentro do limite da normalidade, assim como o TSH e a prolactina.

Analisando o quadro clínico acima, segundo os critérios de Rotterdam para o diagnóstico de síndrome dos ovários policísticos (SOP), podemos afirmar que:

- a) A SOP é uma síndrome que cursa com hiperandrogenismo, não sendo possível preencher os critérios para diagnóstico devido os androgênios plasmáticos estarem dentro dos limites da normalidade
- b) O quadro clínico preenche os critérios para diagnóstico de SOP, mesmo sem a visualização dos micropolicistos ovarianos na ultrassonografia.
- c) Por apresentar ciclos menstruais regulares não preenche os critérios para SOP, sendo uma patologia que cursa com oligomenorréia e anovulação.
- d) Para confirmar o diagnóstico se faz necessário a solicitação da relação FSH:LH.

14) (54) Paciente de 51 anos de idade, cujo exame físico é inalterado, retorna para apresentar resultado mamográfico, solicitado por rotina para prevenção do câncer de mama, evidenciando cisto mamário em mama esquerda com presença de linfonodo intramamário classificado como BIRADS – categoria 2. Qual a conduta?

- a) Indicação de biópsia guiada por estereotaxia
- b) Repetição semestral da mamografia por 2 anos
- c) Solicitar ressonância das mamas
- d) Repetição anual da mamografia

15) (55) Com relação ao sangramento uterino disfuncional, é correto dizer que:

- a) Estrogênios endovenosos em altas doses não devem ser empregados, pois podem aumentar o sangramento.
- b) Quando acomete adolescentes, é fundamental a obtenção de amostra endometrial antes de se instituir a terapêutica.
- c) São pouco prevalentes em pacientes de 25 a 35 anos com ciclos ovulatórios.
- d) Distúrbios da coagulação são as causas mais frequentes em mulheres com mais de 45 anos.

16) (56) Mulher de 25 anos comparece ao ambulatório de ginecologia queixando de aparecimento de úlcera genital 01 mês depois de uma relação desprotegida. Ao exame presença de úlcera única, indolor com bordas bem definidas e fundo limpo em grande lábio direito. Sem história de úlceras genitais prévias. Qual o diagnóstico mais provável?

- a) Herpes Genital.
- b) Sífilis Primária.
- c) Cancro mole.
- d) Linfogranuloma venéreo.

17) (57) Em relação à vaginose bacteriana, é CORRETO afirmar que:

- a) Ocorre uma diminuição de lactobacilos e um aumento das bactérias anaeróbios na flora da vagina.
- b) Pelo fato de o agente causador ser veiculado por via sexual, é considerada Infecção Sexualmente Transmissível.
- c) Para diagnóstico da vaginose bacteriana é necessário realizar cultura.
- d) Apresentam pseudo hifas no exame de bacterioscopia.

18) (58) Paciente de 28 anos de idade, GIIPII, sem quaisquer comorbidades, apresenta ASCUS como resultado colpocitológico. Após consulta rotineira ginecológica, deve ser orientada a:

- a) Realizar colposcopia
- b) Repetir o exame em 03 meses
- c) Repetir o exame em 1 ano
- d) Repetir o exame em 6 meses

19) (59) Mulher com 25 anos procurou ambulatório de planejamento familiar para início de anticoncepção. A História patológica pregressa revelou diagnóstico de Lúpus Eritematoso Sistêmico com presença de anticorpos anticardiolipinas positivos. Qual dos métodos abaixo está indicado nesta paciente?

- a) Anel transvaginal.
- b) Anticoncepcional Injetável combinado.
- c) Anticoncepcional oral combinado.
- d) DIU de cobre.

20) (60) Casal tentando engravidar há cerca de 5 anos. A mulher com 34 anos, GOPO, ciclos menstruais regulares e exame ginecológico normal. O homem tem 41 anos, não apresenta alterações ao exame físico e possui um filho de 6 anos de seu casamento anterior. Em relação à propedêutica de infertilidade conjugal neste caso, é CORRETO afirmar:

- a) O espermograma é dispensável, visto que o marido possui comprovação de fertilidade (um filho de seu casamento anterior).
- b) Em vista do declínio da função ovariana observado com o aumento da idade da mulher, o casal deve ser imediatamente encaminhado para a fertilização in vitro, devido estarem há 05 anos tentando engravidar.
- c) A videolaparoscopia e ressonância da pelve são exames fundamentais na propedêutica deste casal devido à suspeita de endometriose.
- d) Dosagem de FSH no 3º dia do ciclo menstrual, histerossalpingografia, ultrassonografia Transvaginal e espermograma são os exames que devem ser realizados na avaliação inicial

do casal.

MEDICINA DE FAMÍLIA E COMUNIDADE

1) (61) Um paciente não pôde comparecer à sua consulta agendada com sua equipe de Saúde da Família devido a um tiroteio que ocorreu no horário em que iria sair de casa, localizada em uma comunidade violenta do Rio de Janeiro. Nesse caso, a violência dificulta o atingimento de atributos da Atenção Primária à Saúde, por diversos motivos, entre eles:

- a) O atributo da universalidade, por não permitir que todos os cidadãos possam comparecer a suas consultas agendadas.
- b) O atributo do acesso, por impedir que o paciente acesse sua unidade de saúde e seja consultado.
- c) O atributo da integralidade, por dificultar a realização de consultas subsequentes ao longo do tempo.
- d) O atributo da coordenação, por forçar o paciente a ser atendido em uma unidade perto de uma zona violenta, em vez de em um hospital.

2) (62) Acerca dos princípios e atributos da Atenção Primária à Saúde (APS):

- a) O primeiro contato e a integralidade são atributos essenciais e próprios do nível primário de atenção à saúde.
- b) A longitudinalidade tem como premissa o enfoque no diagnóstico aplicado à patologia e restringe, em parte, a porta de entrada e a acessibilidade pelo fato de permanecer durante longos períodos com determinada população.
- c) Universalidade, equidade e integralidade são atributos essenciais da APS.
- d) A integralidade constitui-se na duração, no tempo, de uma relação de confiança entre indivíduos e um médico ou equipe de saúde.

3) (63) O Agente Comunitário de Saúde (ACS), ao preencher o cadastro de um paciente - que procura a unidade por estar com “muita dor e tontura”-, percebe que o mesmo não

pertence à área de abrangência da unidade básica em que trabalha e se lembra que em outras ocasiões o médico já havia solicitado que esse mesmo paciente fosse procurar sua Unidade de Saúde de referência, mais próxima a sua residência. Sobre essa situação e sobre a territorialização, pode-se afirmar corretamente que:

- a) A territorialização é uma ferramenta cuja principal finalidade é que estratégias de promoção e prevenção à saúde sejam aplicadas com maior desempenho, de forma a basear ações de planejamento estratégico situacional.
- b) Microárea é a unidade operacional de uma equipe de saúde da família, devendo ser dividida entre os Agentes Comunitários de Saúde dessa equipe.
- c) O médico deverá reforçar a informação anterior a esse paciente, para que se encaminhe a sua unidade, devendo saber que em outros locais não lhe será fornecido o atendimento.
- d) A centralização das ações e dos serviços de saúde é um dos objetivos da territorialização, conforme as diretrizes organizacionais do Sistema Único de Saúde.

4) (64) O Método Clínico Centrado na Pessoa (MCCP) é um modelo de abordagem que facilita a compreensão e a execução das competências essenciais ao médico de família e comunidade. O MCCP tem como uma de suas características:

- a) Ser adequado principalmente para a avaliação de pacientes assintomáticos e/ou saudáveis, devendo a abordagem biomédica ser aplicada para aqueles mais gravemente enfermos.
- b) Renunciar ao poder tradicionalmente colocado nas mãos do médico, responsabilizando o paciente sobre suas escolhas, reduzindo assim a necessidade de conhecimento técnico pelo médico.
- c) Não ser um passo a passo a ser aplicado necessariamente em todas as consultas, possuindo em sua proposta quatro componentes.
- d) Ser antagônico à Medicina Baseada em Evidências (MBE), propondo uma abordagem mais ampliada sobre os problemas de saúde que a MBE.

5) (65) Uma mulher com 27 anos de idade, casada há um ano, tabagista, vem à consulta

médica de rotina na Unidade Básica de Saúde, com o objetivo de realizar uma revisão de saúde. Informa que se sente bem, não tem comorbidades e apresenta cartão de vacinas atualizado. Diz querer realizar uma bateria completa de exames, tais como: teste ergométrico, ultrassonografia total de abdome e tomografia de crânio. Relata sentir dor de cabeça esporádica associada a longos períodos sem se alimentar. Informa fazer uso de analgésicos, manter relações sexuais protegidas e ter realizado exames laboratoriais de sangue e urina há 3 meses, sem alterações. Exame físico sem alteração e pressão arterial = 120 x 80 mmHg.

Considerando o caso acima descrito, a alternativa correta:

- a) A solicitação de tomografia de crânio está indicada para essa paciente, como uma medida de prevenção secundária.
- b) Os exames pedidos pela paciente não têm indicação de serem realizados, porém deve-se solicitar uma mamografia para prevenção secundária.
- c) Um exemplo de medida de prevenção secundária contra o câncer de colo de útero indicada para o caso seria o estímulo à cessação do tabagismo.
- d) A coleta do exame preventivo (Papanicolau) é um exemplo de medida de prevenção secundária indicada para essa mulher.

6) (66) Um motivo bastante comum de atendimentos em unidades de Atenção Primária à Saúde é a busca por uma avaliação pré-operatória, também conhecida como avaliação de “risco cirúrgico”. Sobre a solicitação de exames complementares, para esse tipo de avaliação, assinale a alternativa CORRETA:

- a) A solicitação de glicemia de jejum está indicada para as pessoas acima de 40 anos.
- b) A solicitação de sorologia para HIV deve ser realizada de rotina no pré-operatório.
- c) Exames complementares devem ser solicitados para todas as pessoas que serão submetidas a procedimentos cirúrgicos, sendo eles escolhidos de acordo com as condições clínicas de cada paciente.
- d) A solicitação de exames complementares justifica-se quando deseja-se obter um

resultado que possa ser útil nas decisões pós-operatórias.

7) (67) Uma opção de primeira escolha para o tratamento de Infecção Latente da Tuberculose (ILTb) em adultos é a:

- a) Rifampicina, dose diária, por 6 a 9 meses.
- b) Rifampicina, dose diária, por 2 a 4 meses.
- c) Isoniazida, dose diária, por 6 a 9 meses.
- d) Isoniazida, dose diária, por 28 dias.

8) (68) A asma é causa frequente de internações no Sistema Único de Saúde. Uma das indicações para o tratamento de manutenção da asma em crianças é:

- a) O fenoterol em aerossol, para casos leves
- b) A nebulização com fenoterol e ipratrópio, preferencialmente ao uso de spray ou aerossol.
- c) A budesonida spray, para casos com bom controle.
- d) A prednisona oral em dose média, para casos moderados.

9) (69) Criança de 7 anos vem a unidade de saúde acompanhada da mãe, com quadro de diarreia aquosa, sem sangue ou muco, há 5 dias, com cerca de 5 episódios por dia e dor abdominal em cólicas associada. Ao exame, apresenta-se alerta, chorosa com diminuição de lágrimas, ávida por líquidos, mucosas secas, turgor da pele diminuído com retorno menor que 2 segundos, normocorada e perfusão capilar menor que 2 segundos. As ausculta pulmonar e cardíaca não apresentam alterações. Presença de dor leve à palpação profunda de abdome, sem outras anormalidades. A melhor conduta inicial diante desse caso seria:

- a) Iniciar soro de reidratação oral na unidade e observar
- b) Iniciar soro de reidratação oral no domicílio e orientar sinais de alerta para retorno
- c) Iniciar reidratação por via intravenosa na unidade e observar
- d) Iniciar reidratação por via intravenosa na unidade e solicitar transferência para unidade hospitalar

10) (70) Sobrepeso e obesidade em crianças e adolescentes são condições que vêm aumentando consideravelmente nos últimos anos. Para tratar e prevenir esses problemas as orientações sobre atividade física são essenciais, devendo o médico recomendar:

- a) Que se inicie práticas corporais ou atividades físicas recreativas a partir de três anos de idade, período a partir do qual já há maturação osteomuscular para esse fim.
- b) Que se limite o tempo de atividades sedentárias (televisão, computadores, video-game) a aproximadamente 1 hora diária, exceto para atividades escolares.
- c) Que a escolha da atividade física a ser realizada seja definida pelo médico e pelos pais da criança ou adolescente, de acordo com os objetivos clínicos e nutricionais de cada caso.
- d) Que se priorize as atividades físicas individuais em detrimento de atividades coletivas, para garantir um maior aproveitamento do tempo dedicado para a atividade.

11) (71) Enurese pode ser definida como a perda repetida de urina, diurna ou noturna, na cama ou na roupa, tanto involuntária quanto intencional, após os cinco anos de idade. Sobre essa condição clínica, assinale a alternativa CORRETA:

- a) A enurese diurna é tão ou mais comum que a enurese noturna.
- b) Alguns casos possuem cura espontânea, mas a maioria deles necessita de apoio psicológico e/ou medicamentoso.
- c) A micção da criança antes de dormir, apesar de comumente estimulado pelos pais, pode piorar a frequência da enurese.
- d) Entre as medidas comportamentais que possuem evidências de benefício para o quadro está possibilitar que a criança converse sobre o problema.

12) (72) Para manter a erradicação da poliomielite no Brasil, uma boa cobertura populacional da imunização contra a doença é essencial. Nesse sentido, a respeito da Vacina Inativada da Poliomielite (VIP) e da Vacina Oral da Poliomielite (VOP), o Programa Nacional de Imunizações recomenda:

- a) Suspender as aplicações seguintes de VIP e VOP em caso de paralisia flácida associada

à vacina após dose anterior de VOP.

- b) Realizar a VIP em esquema inicial, de modo a evitar o risco de efeitos adversos pós-vacinação da VOP.
- c) Aplicar a VIP aos 2 e 6 meses de idade, com reforços da VOP aos 4 e aos 15 meses.
- d) Evitar a vacinação com VIP de bebês prematuros, devido ao potencial risco de apneia.

13) (73) As parasitoses intestinais configuram-se como um problema comum em crianças no âmbito da Atenção Primária à Saúde. Sobre essa condição clínica podemos afirmar que:

- a) É recomendação da Organização Mundial de Saúde (OMS), em locais onde o acesso a serviços de saúde é precário, a administração em larga escala de alguns medicamentos anti-helmínticos para crianças, a despeito das manifestações clínicas das parasitoses.
- b) A escolaridade dos pais não possui relação com as taxas de prevalência de parasitoses nos filhos.
- c) A queixa de prurido anal é tipicamente encontrada em casos de ascaridíase.
- d) O exame parasitológico de fezes (EPF) em amostra única é uma ferramenta útil para o diagnóstico das parasitoses.

14) (74) Com relação às etiologias de corrimento vaginal, assinale a alternativa correta:

- a) Ambos a nistatina e o metronidazol, em formas de creme vaginal, são tratamentos adequados para a candidíase.
- b) A presença de feridas por coçadura em região de vulva é muito característica da vaginose bacteriana.
- c) A vaginose bacteriana e a candidíase não são consideradas infecções sexualmente transmissíveis, diferente da tricomoníase, que necessita de tratamento da parceira.
- d) O corrimento característico da candidíase apresenta odor fétido e é grumoso, como “leite coalhado”.

15) (75) Sobre o acompanhamento de saúde da gestante na atenção primária, assinale a

alternativa correta:

- a) O acompanhamento pré-natal deve ser realizado pelo médico ou por enfermeiro obstetra.
- b) Mulheres com gestação múltipla (gemelar) podem ser acompanhadas apenas na unidade básica de saúde.
- c) Durante o pré-natal, o exame ginecológico deve ser realizado, pelo menos, no primeiro e no terceiro trimestres da gestação.
- d) São 3 exemplos de exames que devem ser solicitados na primeira consulta de pré-natal: glicemia de jejum, hematócrito e grupo sanguíneo.

16) (76) Cerca de 5 a 10% das mulheres que consultam pela primeira vez em ambulatório geral possuem quadro de sangramento uterino disfuncional. Sobre essa condição, assinale a alternativa CORRETA:

- a) A presença de miomas exclui não origem disfuncional de um sangramento uterino.
- b) O sangramento decorrente de aborto é a principal causa de sangramento uterino disfuncional.
- c) A prescrição de anticoncepcionais orais não é indicada para o controle da fase aguda do sangramento.
- d) O tratamento de manutenção com AINES não é indicado em casos de sangramento disfuncional, devido a riscos de sangramentos gastrointestinais.

17) (77) Aline, de 15 anos, procura seu médico de família para uma consulta, sem acompanhante. Iniciou a vida sexual e deseja iniciar o uso da pílula anticoncepcional. O médico conta que só pode prescrever o método pedido após falar com um de seus pais ou responsável legal. A conduta do médico está:

- a) Correta. Pois a paciente é menor de idade
- b) Errada. Tal atitude pode ser considerada infração ética, pois, mesmo sendo menor de idade, a paciente mostra-se capaz de tomar decisões relativas à sua saúde e não há necessidade de comunicar aos responsáveis legais assuntos de sua vida sexual.

c) Errada. Ele só poderia prescrever a pílula anticoncepcional, se prescreve também o preservativo masculino ou feminino, com a autorização do responsável legal.

d) Errada. Não há obrigação em informar os pais ou o responsável, mas o médico de família não pode prescrever método anticoncepcional para adolescente sem a ciência dos pais.

18) (78) Para o cálculo do coeficiente de natimortalidade, o numerador utilizado é o número de:

a) Óbitos de menores de 28 dias ocorridos em determinada região durante o ano.

b) Óbitos de crianças maiores de 28 dias a 11 meses de idade ocorridos em determinada região durante o ano.

c) Óbitos de menores de 1 ano ocorridos em determinada região durante o ano.

d) Nascidos mortos ocorridos em determinada região durante o ano.

19) (79) O desenho de estudo mais adequado para avaliar a prevalência de Febre Amarela nas regiões rurais de um município é o:

a) Estudo de caso e controle.

b) Estudo cruzado.

c) Estudo transversal.

d) Estudo de coorte.

20) (80) Com o objetivo de avaliar a eficácia de um determinado medicamento no tratamento de uma doença auto-imune, pesquisadores compararam a intensidade dos sintomas de 100 pacientes antes de receberem o remédio e após 6 meses do seu uso. Um efeito que não pode evitar que se chegue a um resultado confiável no estudo apresentado é:

a) O efeito placebo.

b) A randomização.

c) A regressão à média.

d) A melhora espontânea.

PEDIATRIA

1) (81) Lactente 18 meses, sexo feminino, previamente hígida vem à consulta na Unidade de pronto atendimento (UPA). A menor era institucionalizada pois a mãe morreu após parto cesáreo por DPP (descolamento prematuro de placenta) e foi adotada aos 2 meses, porém como sempre foi saudável não fez consultas no primeiro ano de vida. Há 1 mês a mãe adotiva conta que a criança começou com febre, tosse e dispnéia e na UPA sendo realizado RX tórax, diagnosticado pneumonia LMD (lobo médio direito) e prescrito amoxicilina 50 mg/kg/dia por 10 dias. Como criança ainda se mantém cansada, sem se alimentar direito mesmo após 14 dias do término do antibiótico voltou a emergência. Ao exame Regular estado geral, emagrecida, hipocorada+/4+, anictérica, acianótica, afebril, taquipneia leve sem desconforto respiratório, FC 110bpm, linfonodo cervical de 2 cm de diâmetro Ausculta respiratória com roncosp difusos e estertores subcrepitantes . Exame cardiovascular e abdominal sem alterações, MMII sem edema e boa perfusão periférica. Exames lab HTO 30% Hb 10g/dl, VCM 68 μ^3 ,CHCM=28g/dl, RDW=18%. Leucometria 10.200 diferencial normal com 3% eosinófilos, plaq 390.000mm³, antes da adoção foram realizadas as sorologias para TORCHS (toxoplasmose, rubéola, citomegalovírus, herpesvirus e sífilis) e hepatite B,C e HIV todas negativas.

- a) Anemia falciforme.
- b) Anemia ferropriva.
- c) Anemia hemolítica.
- d) Leucemia Linfoblástica Aguda.

2) (82) Gestante I.K.S., 24 anos, G3 P4 A1, vivendo em situação de rua, deu à luz em uma emergência RN a termo (Ballard 38s+3d), PIG, APGAR 7/8. A mãe fez apenas 3 consultas de pré-natal e não tem cartão da gestante ou qualquer exame realizado durante a gravidez. Com 13 horas de vida você é chamado para avaliar o recém nato que apresenta sucção

débil, dificuldade de pega e icterícia zona II. Nenhum exame colhido da mãe e recém-nato estão disponíveis ainda. Diante dessa situação, qual o diagnóstico mais provável?

- a) Icterícia fisiológica.
- b) Icterícia do leite materno.
- c) Icterícia da amamentação.
- d) Icterícia por Incompatibilidade Rh.

3) (83) E. B.J., paciente sexo masculino, negro, de 7 anos de idade, chegou de vaga zero para avaliação de abdômen agudo pela cirurgia geral. História de dor abdominal há uma semana associado a dispneia e tosse que a mãe associou a um quadro gripal. Nas últimas 24 horas dor ficou intensa em andar inferior do abdômen, principalmente a direita e procurou UPA, sendo referenciado para hospital de emergência. Ao exame apresenta prostração, dispnéia, e respiração acidótica. Não apresentava febre, vômitos, diarreia ou tosse. Está anictérico, acianótico, hipocorado (+/4+), pele e mucosas secas e turgor cutâneo diminuído. A frequência cardíaca (FC) era de 120 bpm, frequência respiratória (FR) de 24 irpm, saturação de O₂ de 95% e pressão arterial sistêmica (PA) de 90/50 mmHg. A oroscopia e otoscopia estavam sem alterações, ausculta cardíaca e pulmonar normais. Abdomen doloroso a palpação, sinal de Blumberg duvidoso, sinal de Rovsing negativo. À admissão hospitalar foram realizados os seguintes exames laboratoriais: gasometria venosa pH: 7,23; pCO₂: 22,8 mmHg; pO₂: 65,5 mmHg; HCO₃: 7,5 mEq/L; BE -23,8, Na⁺ 130 mEq/L, K⁺ 2,1 mEq/L e Ca⁺⁺ 1,34 mEq/L. A glicemia era de 425 mg/dL. Hemograma completo sem alterações. O diagnóstico mais provável é:

- a) Apendicite aguda.
- b) Glomerulonefrite pos estreptocócica.
- c) Crise álgica abdominal da anemia falciforme.
- d) Cetoacidose diabética.

4) (84) Escolar, masculino, 6 anos, é levado ao consultório de pediatria por dor abdominal e diarreia há 6 meses. Pais referem que cerca de 3 vezes na semana paciente apresenta fezes

amolecidas, consistência de “areia” em torno de 3 episódios ao dia, em geral pós prandial e sem sangue ou muco e nos demais dias elimina fezes formadas, sem alterações. Está mais agitado desde o início do estudo em escola nova (antes ficava com a avó). Eventualmente apresenta dor abdominal periumbilical de baixa intensidade e sem sintomas associados. Nega vômitos, febre recorrente, alteração no apetite ou perda de peso. Quando questionados sobre hábitos alimentares, os pais referem que escolar aceita frutas e vegetais, e tem boa ingestão proteica, mas consome eventualmente biscoitos recheados e suco artificial no café da manhã e lanche. Pais referem também que escolar não gosta de água, sendo substituída por suco natural sem açúcar ou água de coco. Ao exame físico, paciente eutrófico, escore Z para peso =Z+1 e para estatura Z+2, IMC 18,2 corado, hidratado, anictérico e acianótico, pele e mucosas íntegras. sem alterações cardiorrespiratórias. abdômen atípico, levemente distendido, indolor, sem massas ou visceromegalias.

- a) Síndrome do intestino irritável.
- b) Doença celíaca.
- c) Diarreia osmótica por erro alimentar.
- d) Gastroenterocolite aguda.

5) (85) A mãe de um recém-nascido com 15 dias de vida procura o pediatra porque seu filho está sem evacuar há 10 dias, embora tenha eliminado o mecônio na sala de parto. Mama bem ao seio, não apresenta febre, molha de dez a doze fraldas por dia. Às vezes, logo após as mamadas, ou no intervalo entre elas, chora muito e se contorce parecendo estar com dor, porém abdômen flácido ao exame físico. Em relação a esses fatos, é correto afirmar que:

- a) Esse padrão de evacuação é normal para uma criança que mama ao seio.
- b) Trata-se de baixa produção de leite materno, devendo-se substituir o aleitamento materno exclusivo por aleitamento misto.
- c) O pediatra deve solicitar um exame hematológico completo, exame de imagem (Rx abdômen e US abdômen) pois, constipação no período neonatal traduz alto risco.

d) Trata-se de história compatível com megacolon congênito e deverá ser realizado toque retal na consulta para observar se há saída de fezes explosivas e tônus aumentado no esfíncter anal.

6) (86) Mãe de recém nascido, que iniciou tratamento para tuberculose pulmonar 3 semanas antes do parto, precisa de orientação quanto ao aleitamento e vacinação para BCG em seu filho. Marque a resposta correta:

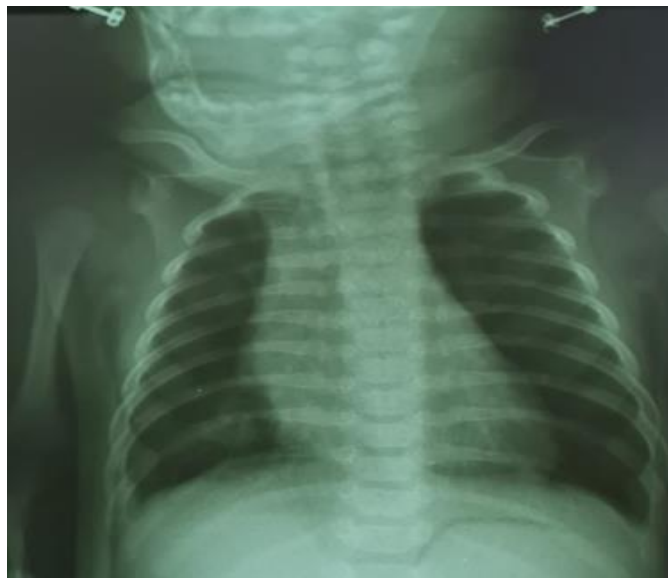- a) Oferecer leite materno ordenhado/ vacinar 90 dias após o nascimento.
- b) Aleitamento materno contra-indicado / vacinação liberada.
- c) Aleitamento materno liberado / vacinação liberada.
- d) Fórmula de partida / vacinar 90 dias após nascimento.

7) (87) G.M.S, masculino de 9 anos é levado ao pronto socorro com história de crise convulsiva súbita, caracterizada por movimentos tônico clônicos em dimídio esquerdo, de duração de 3 minutos, acompanhado de sonolência após episódio. Pais relatam que há cerca de 1 mês paciente vem apresentando cefaleias matinais, intensas, que por vezes o despertavam no final da madrugada e há uma semana com dificuldade para correr e ficou deixando cair coisas e tropeçando com frequência. Negava história de trauma ou febre. Exame clínico geral de admissão mostrava paciente vígil e orientado, marcha alterada tendendo para esquerda. Frequência cardíaca de 92 bpm, Frequência respiratória 22 irpm, Pressão arterial 100 x 70 mmHg, ausculta cardíaca e respiratória sem alterações, abdome sem alterações, enchimento capilar <2s. Diante desse quadro clínico qual o diagnóstico mais provável?

- a) Tumor cerebral parietal.
- b) Hematoma subdural.
- c) Encefalomielite Aguda Disseminada.
- d) Síndrome epiléptica da infância.

8) (88) Recém-nascido, sexo feminino, 11 dias de vida, em aleitamento materno exclusivo

chega à emergência porque mãe notou gemência e respiração difícil. Ela também diminuiu as mamadas. Dois dias apresentou coriza e cansaço, mas na Clínica da Família orientaram apenas soro fisiológico nasal, contudo o esforço respiratório foi progressivo. Teve apenas 1 pico febril de 38 °C no período. Ao exame, o neonato apresentava fácies de sofrimento, gemência expiratória, retração de fúrcula, retração intercostal e subcostal e FR de 74 irpm. Frequência cardíaca de 180 bpm ritmo cardíaco regular. Sat O₂ 95% em Ar ambiente. Ausculta pulmonar com regular entrada de ar, tempo expiratório prolongado, estertores subcrepitantes presentes bilateralmente fígado a 2 cm RCD (rebordo costal direito), preenchimento capilar menor que 2s. Foi realizado um Rx torax porém sem radiologista para o laudo, sendo enviado ao médico da emergência para tomada de decisão terapêutica. Com base no quadro clínico e radiológico seu diagnóstico provável e conduta são:



- a) Miocardite viral. Internação para monitorização, ECG, dosagens de enzimas cardíacas, hemograma e PCR, eletrólitos, ureia e creatinina, gasometria arterial, cabeceira elevada a 30 graus, dieta zero e hidratação venosa sem droga vasoativa ou diurético por ora até realização do ecocardiograma.
- b) Broncoaspiração com pneumonia aspirativa, Internação para monitorização, vigilância clínica e oferta de oxigenioterapia se necessário, hemograma e PCR ; cabeceira elevada, dieta zero, iniciar ampicilina e gentamicina E.V e hidratação venosa.

c) Bronquiolite viral. Internação para monitorização, vigilância clínica e oferta de oxigenioterapia e VNI se necessário, hemograma e PCR ; cabeceira elevada, dieta zero, e hidratação venosa.

d) Sepsis de início tardio. Internação para monitorização, vigilância clínica e oferta de oxigenioterapia e VNI se necessário, hemograma, PCR e gasometria arterial ; cabeceira elevada, dieta zero, prescrição de ampicilina e gentamicina E.V. na 1ª hora, salbutamol 200mcg via inalatória de 20 em 20 min 3 vezes e a seguir (se boa resposta clínica) de hora em hora, 50mcg de budesonida via inalatória de 12 em 12 horas e hidratação venosa.

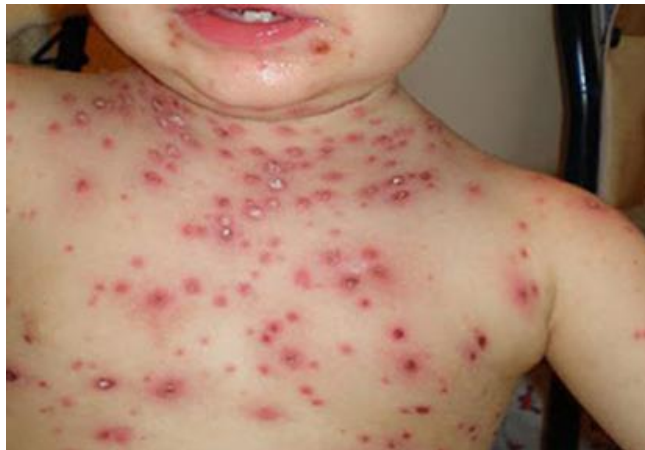9) (89) Recém-nascido, feminino, 12 dias de vida, é trazido pela mãe ao pronto socorro infantil com quadro de vômitos repetidos, recusa do leite materno e letargia há 72 horas. Nascido à termo, com 3500g, obteve alta da maternidade às 48h com peso de 3340g. Pré-Natal sem intercorrências. Não realizou o teste do pezinho. Ao exame, sonolenta, hiporreativa, fontanela anterior deprimida, extremidades frias e pegajosas. Ausculta respiratória e cardíaca sem alterações. Exame do abdome sem alterações. Genitália externa aparentemente feminina com clitoromegalia. FC 135 BPM e FR 55 irpm. Peso 2950g. Gasometria arterial evidenciou: pH 7.30 pCO₂ 30 mmHg HCO₃ 16 mEq/L BE - 9.0 Na 113 mEq/L K 6.7 mEq/L. Peso 2970g.

Qual o diagnóstico é mais provável e qual sua etiologia mais frequente?

- a) Hiperplasia Adrenal Congênita / Deficiência da enzima 21-hidroxilase.
- b) Hiperplasia Adrenal Congênita / Deficiência da 11β-hidroxilase.
- c) Estenose Hipertrófica do Píloro / Idiopática.
- d) Sepsis Neonatal Tardia / Infecção por germes da flora vaginal materna.

10) (90) Gabriela, 28 anos, G2 P1 A0, gestante de 20 semanas, procura o pediatra com seu filho Richardson 3anos de idade, que está há 2 dias com lesões papulovesiculosas, algumas com crostas, pruriginosas em todo o corpo, contudo ele está em bom estado geral. Ela quer saber se pode enviá-lo à creche. Gabriela não sabe informar sobre sua vacinação

na infância mas refere que o calendário vacinal do filho está completo e de fato recebeu todas as vacinas na caderneta da criança. Qual seu diagnóstico mais provável e qual a sua conduta para a mãe, a criança e seus familiares.



- a) Sarampo. Nada a fazer em relação a criança, mas deverá ficar afastada da creche até todas as lesões sumirem. Notificação compulsória.
- b) Varicela. Nada a fazer em relação a criança, mas deverá ficar afastada da creche até todas as lesões estarem em fase de crosta. A creche deverá ser notificada e realizar bloqueio nos suscetíveis com vacina em até 120 horas da exposição. A mãe deverá fazer Imunoglobulina hiperimmune contra varicela zoster (IVZG) e deve ser administrada até 96 horas após a exposição. Não há necessidade de notificação.
- c) Impetigo com infecção secundária. Iniciar cefalexina via oral e antibiótico tópico com reavaliação em 48h para avaliar internação e antibiótico venoso. Deverá ficar afastado da creche até todas as lesões sumirem. Nada a fazer com a mãe gestante. Não há necessidade de notificação.
- d) Varicela. Nada a fazer em relação a criança, mas deverá ficar afastada da creche até todas as lesões estarem em fase de crosta. A creche deverá ser notificada e realizar bloqueio nos suscetíveis com vacina em até 96 horas da exposição. A mãe deverá fazer Imunoglobulina hiperimmune contra varicela zoster (IVZG) e deve ser administrada até 48 horas após a exposição. Notificação compulsória.

11) (91) Os irmãos Antônio e João, de 5 e 13 anos de idade, respectivamente, conviveram por um ano com um tio, recém-diagnosticado com tuberculose pulmonar. Os irmãos dormiam no mesmo quarto do tio. As crianças foram levadas para atendimento médico pela mãe, preocupada com o adoecimento do tio. Foi informado ao médico que todas as crianças receberam vacina BCG ao nascimento. O resultado dos exames e a condição clínica de cada criança estão descritos abaixo:

Antonio, 5 anos; PPD= 15 mm; RX tórax: normal, assintomático

João, 13 anos; PPD= 9 mm; RX tórax: imagem de hipotransparência em base pulmonar direita e espessamento perihilar a direita, sem melhora com antibiótico em uso, apresentando emagrecimento, tosse e febre 38°C .

O diagnóstico correto para cada criança é:

- a) Antônio e João têm infecção latente.
- b) Antônio tem infecção latente e João, tuberculose pulmonar.
- c) Antônio não está infectado, João tem tuberculose pulmonar
- d) Antônio tem infecção latente, João tem pneumonia bacteriana por germe resistente.

12) (92) Pré-escolar, três anos, sexo masculino, é levado ao ambulatório com a mãe relatando que “apresenta há quatro dias inchaço dos olhos e na barriga”. Dois dias antes, a mãe procurou o Posto de Saúde e disseram ser quadro alérgico. Hoje a mãe observou piora do inchaço. Não sabe informar sobre diurese. Nega febre ou qualquer outro sinal ou sintoma. Exame físico: lúcido, eupneico, pálido ++/4+ com edema palpebral bilateral, edema de parede abdominal e de membros inferiores de ++/4+. ACV: BNF FC: 96bpm. PA: 98x55 mmHg. Pulmões: sem alterações FR: 24irpm. Abdome: sem massas palpáveis.

A principal hipótese diagnóstica e os exames laboratoriais a serem solicitados são:

- a) Edema alérgico. Solicitar dosagem de IgE + hemograma completo.

- b) Miocardite. Solicitar Raio X de tórax e eletrocardiograma.
- c) Glomerulonefrite difusa aguda. Solicitar Elementos anormais da urina e dosagem de complemento C3.
- d) Síndrome nefrótica. Solicitar proteinúria de 24 horas, dosagem sérica de albumina e lipidemia sérica.

13) (93) Lactente, dois anos e seis meses, sexo masculino, previamente hígido, é levado pela mãe ao pediatra por apresentar quadro de tosse e chiado no peito nos últimos sete dias de início súbito. Procurou o pronto atendimento em duas ocasiões onde foram prescritos sintomáticos sem melhora. Nega febre. Exame físico: ativo, discreta dispneia, sem sinais de toxemia. AR: roncosp e sibilos disseminados, discreta diminuição do murmúrio vesicular em todo hemitórax direito. Radiografia do tórax: hiperinsuflação à direita com discreto desvio das estruturas do mediastino para a esquerda. A hipótese diagnóstica e conduta são:

- a) Aspiração de corpo estranho / broncoscopia.
- b) Enfisema lobar congênito / tomografia de tórax.
- c) Síndrome do lactente sibilante / prednisolona 1mg/kg/dia por cinco dias.
- d) Asma / salbutamol 2 jatos, com espaçador, com intervalos de 20 minutos, três vezes

14) (94) Adolescente, 13 anos, sexo masculino é levado à emergência com quadro de dor testicular aguda, de início há três horas, após jogo de futebol. Ao exame volume testicular direito aumentado e reflexo cremastérico ausente. O exame de imagem que deve ser solicitado de imediato é:

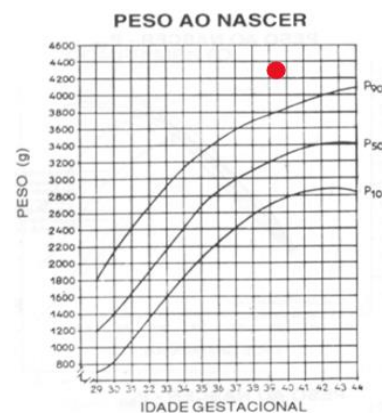
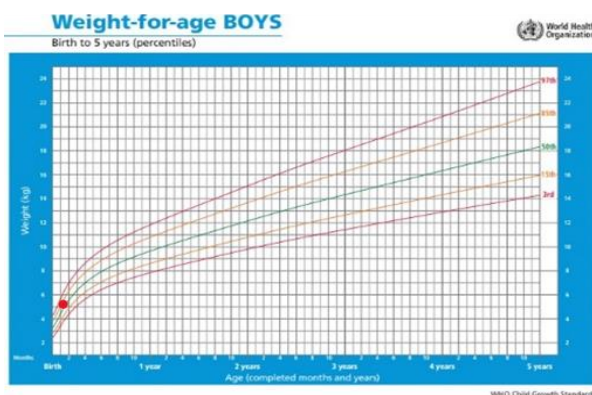
- a) Tomografia computadorizada.
- b) Angiorressonância magnética.
- c) Cintilografia com radioisótopos.
- d) Ultrassom com Doppler colorido.

15) (95) Matheus 16 anos deu entrada por dor forte em coxa esquerda que aconteceu de

forma súbita quando saiu para correr com seu cão, provocando queda ao chão e incapacidade de deambular pela dor. Na emergência o RX de MIE evidenciou fratura de fêmur. Os pais relatam que ele pratica esportes e que há 4 meses estava tratando com médico e fisioterapia dor em MIE e foi-lhe dito que estava com problema de desgaste articular das cartilagens do joelho esquerdo tendo apresentado alguma melhora com fisioterapia e AINE, uso intermitente. Qual a sua hipótese diagnóstica?

- a) Condrite de joelho esquerdo + fratura acidental
- b) Pimiosite tropical de coxa esquerda + fratura patológica
- c) Tumor ósseo + fratura patológica
- d) Osteomielite levando a fratura secundária à Infecção

16) (96) Leonardo, recém-nascido(RN) de 4 horas de vida com Ballard estimando idade gestacional (IG) de 38 sem e 6 dias nasceu parto cesáreo por desproporção cefalo-pélvica, com peso nascimento de 4608 g(Percentil>90). Sua mãe teve Diabetes mellitus gestacional, sem controle adequado, Hipertensão Arterial Sistêmica (HAS). Só realizou 5 consultas no pré-natal, contudo nega intercorrências. Segundo a Organização Mundial de Saúde(OMS) a classificação nutricional do recém nascido avaliando IG e peso tem a finalidade de avaliar o risco de morbimortalidade, a fim de proporcionar melhor assistência. Além disso, a Sociedade Brasileira de Pediatria em seu Consenso sobre anemia ferropriva: mais que uma doença, atualizado em 2021 traz recomendações para prevenção da anemia e faz recomendações de suplementação de vitamina D. Diante desses dados responda.



- a) RN é AIG e não precisa fazer controle de glicemia capilar e será prescrito 400UI de vitamina D diariamente e 1 mg/kg de ferro elementar a partir de 180 dias de vida até 24º mês de vida.
- b) RN é GIG e deverá iniciar complemento imediatamente apenas nas primeiras horas, pois tem risco de hipoglicemia e como a mãe foi submetida a cesárea não conseguirá amamentar precocemente e deverá ser prescrito vitamina D e ferro elementar a partir de 90 dias de vida até 24º mês de vida.
- c) RN é GIG e deverá fazer controle de glicemia capilar pelo risco de hipoglicemia nas primeiras 24 horas e será prescrito 400UI de vitamina D diariamente e 1 mg/kg de ferro elementar a partir de 90 dias de vida até 24º mês de vida.
- d) RN é GIG e deverá permanecer 24h na UTI neonatal para vigilância clínica, pelo risco de hipoglicemia nas primeiras 24 horas e será prescrito 400UI de vitamina D diariamente e 1 mg/kg de ferro elementar a partir de 90 dias de vida até 24º mês de vida.

17) (97) Você faz a sala de parto de um recém nato a termo adequado para idade gestacional (AIG), cuja mãe fez apenas 4 consultas de pre-natal , mas fez sorologias e apresentou VDRL de 1:128. Ela refere ter feito o tratamento com 3 injeções de penicilina benzatina 2.400.000 UI IM 1 vez por semana, porém o tratamento terminou 48 horas antes do parto. Qual a conduta correta neste caso?

- a) Coletar o VDRL apenas da mãe e tomar conduta de acordo com o resultado. Se tiver caído duas titulações considerar tratada.
- b) Coletar VDRL da mãe e do RN, notificar como sífilis congênita e tratar conforme resultado dos exames.
- c) Coletar VDRL da mãe e do RN, notificar como sífilis congênita e aplicar 1 dose de penicilina benzatina no RN.
- d) Coletar VDRL da mãe e do RN, notificar como sífilis congênita e colher hemograma, liquor do RN e realizar RX de ossos longos.

18) (98) Menina de 4 anos de idade foi encaminhada para serviço de urgência com história

de epistaxe há algumas horas. Negava história prévia de sangramentos. Ao exame: bom estado geral, sem sangramento ativo nasal; presença de algumas petéquias em membros inferiores. Sem outros achados anormais ao exame clínico. Hemograma (contagem automatizada) desta paciente: Hemoglobina: 12,1 g/dL (VN: 10,8 a 15,6). Hematócrito: 38% (VN: 33,0 a 45,0). Leucócitos: 7.500/mm³ (VN: 5.000 a 13.000). Neutrófilos: 50%, 4280/mm³ (VN: 1.800 a 8.000). Eosinófilos: 3%, 225/mm³ (VN: 0 a 600). Linfócitos: 46%, 3575/mm³ (VN: 1.200 a 6.000). Plaquetas: 38.000/mm³ (VN: 200.000 a 400.000). Presença de megaplaquetas. Qual o diagnóstico e a conduta inicial mais adequada a ser tomada neste caso?

- a) Leucemia linfoblástica aguda. Colher aspirado de medula óssea.
- b) Púrpura Trombocitopênica idiopática. Iniciar corticóide 1mg/kg/dia VO. Seguir ambulatorialmente com hemogramas.
- c) Dengue hemorrágica. Transfundir concentrado de plaquetas.
- d) Púrpura Trombocitopênica Idiopática. Prescrever imunoglobulina humana.

19) (99) Escolar, sete anos, sexo masculino foi mordido por um cão pitbull ao afagá-lo na rua durante um passeio na praia e levado duas horas depois por seus pais à emergência. A mordida foi em face e mão com saída de sangue da ferida. O dono do cão afirma que está com as vacinas em dia, porém evadiu-se do local sem dar endereço. A criança tem esquema vacinal atualizado incluindo DPTa e VIP com cinco anos. Exame da pele: laceração em bochecha necessitou de pontos de aproximação bem espaçados e posteriormente será avaliado pela cirurgia plástica. Além da limpeza das feridas com água e sabão a conduta deve ser:

- a) Observar o animal por dez dias pós exposição.
- b) Administrar imunoglobulina antirrábica(IGHAR) e toxóide tetânico e antibiótico.
- c) Administrar esquema de quatro doses de vacina antirrábica, dias 0,3,7 e 14; administrar imunoglobulina antirrábica(IGHAR).
- d) Observar o animal e administrar a 1^a dose de vacina antirrábica. Estudo de coorte.



PROVA DE CONHECIMENTO REVALIDAÇÃO DE DIPLOMA DE MEDICINA 2024



20) (100) Adolescente 13 anos vinha com quadro de asma controlado em uso de formoterol e budesonida(6/200mcg) a noite, porém após exposição a cheiro forte e poeira desencadeou crise aguda moderada. Diante dessa situação você orienta:

- a) Uso de medicação de resgate com SABA -Sabutamol 100mcg - 4 a 6 jatos de 20 em 20 min e a seguir de 4 em 4 h pelos próximos 5 dias até reavaliação clínica.
- b) Uso da medicação de alívio e sob demanda do LABA - formoterol e budenosida (dose baixa + corticoide inalatório) de 8 em 8 horas até controle da crise aguda com posterior retorno à dose habitual.
- c) Uso de medicação de resgate com SABA- Salbutamol 100mcg- 4 a 6 jatos de 20 em 20 min e a seguir de 4 em 4 h pelos próximos 5 dias e uso de prednisolona 20mg VO as 8h por 5 dias até reavaliação clínica.
- d) Uso de medicação de resgate com SABA 2 a 4 jatos de 20 em 20 min e a seguir de 6 em 6 h pelos próximos 5 dias até reavaliação clínica.

